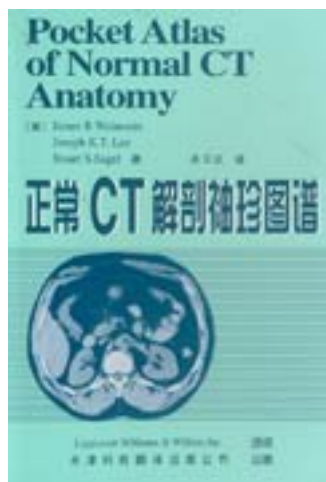


正常CT解剖袖珍图谱



[正常CT解剖袖珍图谱_下载链接1](#)

著者:James B.Weinstein

出版者:天津科技翻译出版公司

出版时间:2001-5-1

装帧:平装(无盘)

isbn:9787543313262

本图谱是一本供放射科医师和临床医师诊断除头颅以外的各种器官CT图像的快捷参考书。本书便于放入上衣或夹克的口袋内。书中含41幅详尽而清晰的图像，概括了人体主要器官，包括颈和喉、胸部、腹部、男性骨盆和女性骨盆。

本图谱小巧灵便，比其他人体CT图谱更便于临床应用。书中清楚而详尽的CT图像均在有名的Mallinckrodt放射学院，用先进的设备和检查技术完成。附加在首页上的线条图使CT图像更加明晰。 正常CT解剖袖珍图谱——放射科医师和临床医师新的得力帮手。

作者介绍:

目录: 一、Neck and Larynx 颈和喉
二、Chest 胸部
三、Abdomen 腹部
四、Male Pelvis 男性骨盆

五、Female Pelvis 女性骨盆
• • • • • [\(收起\)](#)

[正常CT解剖袖珍图谱_下载链接1](#)

标签

评论

[正常CT解剖袖珍图谱_下载链接1](#)

书评

[正常CT解剖袖珍图谱_下载链接1](#)