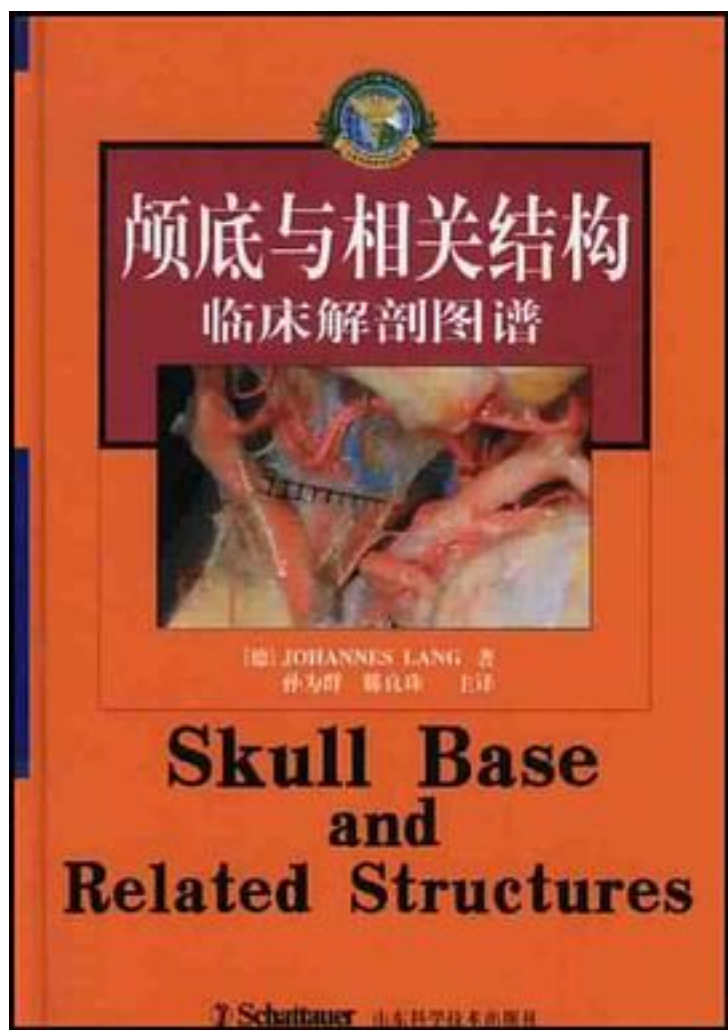


颅底与相关结构临床解剖图谱



[颅底与相关结构临床解剖图谱_下载链接1](#)

著者:兰

出版者:

出版时间:2002-3

装帧:

isbn:9787533130152

现代医学的飞速发展对医学影像诊断的准确性要求越来越高。颅底外科发展要求，新手

术入路的发现，要求对颅底及相关的解剖知识有更加详尽的了解。而目前我国尚未有一本专门介绍颅底及相关结构的专著。

本书内容翔实，插图色彩逼真，直观易懂，主要描述颅底与颅颈交界区的骨结构以及周围软组织，包括脑、血管、硬膜、筋膜、结缔组织和皮肤。本书内容紧密结合临床手术入路，系统全面，实用性很强，是从事颅底外科和临床医师的良师益友，也可作为神经外科、耳鼻喉科、神经放射、颌面外科、神经科、医学影像诊断医师及解剖学家和生理学家的实用工具书。

本书涵盖了颅底及颅颈交界区及有可能涉及到有不同颅底区手术入路的各个方面。书中描述的手术入路不仅包括骨结构的显微解剖，还包括所有的软组织，如皮肤、肌肉、硬膜、筋膜、颅神经和血管，以及它们与周围脑结构的关系。内容紧密结合临床手术入路是该书的一大特点，这部新颖的书可使外科医生快速同时又可灵活地从众多手术入路中选择恰当的手术入路。

作者介绍:

目录:

[颅底与相关结构临床解剖图谱_下载链接1](#)

标签

评论

图中蛛网膜结构精细，接近实战

[颅底与相关结构临床解剖图谱_下载链接1](#)

书评
