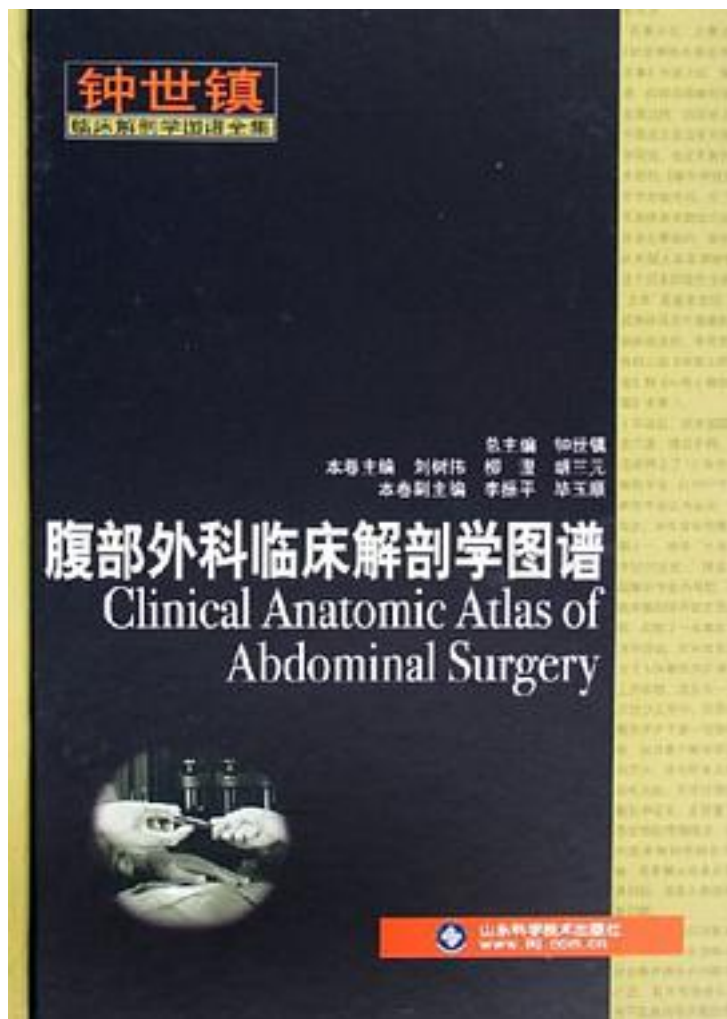


腹部外科临床解剖学图谱



[腹部外科临床解剖学图谱_下载链接1](#)

著者:钟世镇

出版者:山东科技

出版时间:2006-1

装帧:

isbn:9787533142377

本书以图谱形式全面介绍了腹部各主要器官的位置、形态、结构、动脉、静脉、淋巴和

神经，以及常见的变异等；本书将腹前外侧壁、腹膜和腹膜腔、胃、肝、肝外胆道和肾等列为重点，在介绍具体器官时则侧重于血管和淋巴等；本书凸现了作者的特长，如断层影像解剖学和腹腔镜等，密切结合了作者本人的研究成果。本书介绍了肝IX段与肾筋膜和筋膜间隙研究的新进展，使用当今最选进的多层CT、高场强MRI和PET-CT成像设备及图像后处理技术获取腹部结构的多平面断层图像和三维图像；重点介绍了临床意义较大的结构，突出了临床医师日常使用的活体解剖学的内容，如活体B超、CT、MRI、DSA和PET图像、腹腔镜解剖和常见的变异等；在大量的备选图片中选择优用，同一内容避免重复，结构的标注和临床解剖学要点的写作追求简明扼要。

本书是人体解剖学、医学影像学 and 腹部外科学工作者的联袂之作，对腹部临床解剖学教学和疾病的诊治有不少裨益。

作者介绍:

目录:

[腹部外科临床解剖学图谱_下载链接1](#)

标签

评论

[腹部外科临床解剖学图谱_下载链接1](#)

书评

[腹部外科临床解剖学图谱_下载链接1](#)