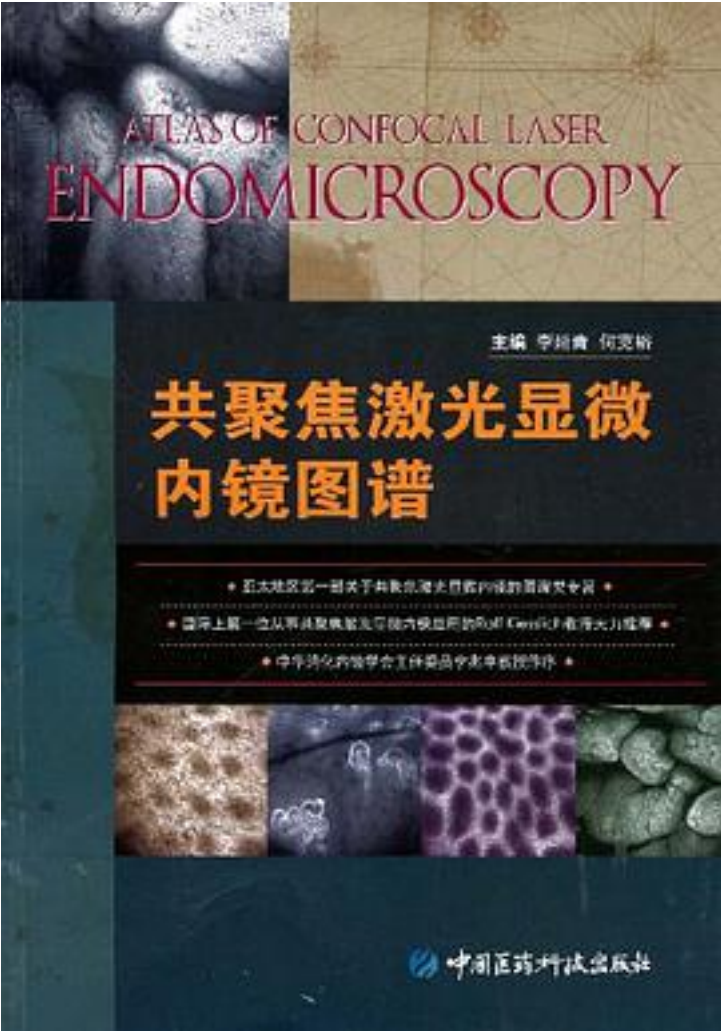


共聚焦激光显微内镜图谱



[共聚焦激光显微内镜图谱_下载链接1](#)

著者:李延青

出版者:中国医药科技出版社

出版时间:2009-6

装帧:

isbn:9787506741880

《共聚焦激光显微内镜图谱》内容为：共聚焦激光显微内镜获取的图像不同于一般常规

病理检查图像，因为通常我们看到的病理切面是组织的纵切面，而共聚焦激光显微内镜的图像是组织的横切面，因此，为了帮助读者了解消化道病变共聚焦内镜图像，在《共聚焦激光显微内镜图谱》的第一章重点介绍了消化道黏膜组织学横切面特征，第二章和第三章简要介绍了共聚焦激光显微内镜的发展历史和基本知识，第四章到第七章详细介绍了消化道不同部位病变的共聚焦激光显微内镜图像特征，并有相应的病理图片；最后一章介绍了共聚焦激光显微内镜的未来发展方向。

作者介绍:

李延青，男，1962年9月出生，汉族，山东临朐人，中共党员。博士研究生，主任医师、教授、博士生导师，泰山学者特聘专家。中华医学会消化专业委员会常务委员，中华医学会山东消化委员会主任委员，山东省医学领军人才，山东省有突出贡献中青年专家，卫生部有突出贡献中青年专家。

1978年7月参加工作，1984年毕业于山东医学院，同年进入山东医学院附属医院工作，先后任住院医师、主治医师、副主任医师、主任医师。1999年获澳大利亚墨尔本大学医学博士，2000年4月任大内科主任、消化内科主任，2011年4月任山东大学齐鲁医院副院长。

目录: 第一章 消化道黏膜组织学

- 第一节 消化道的一般结构
- 第二节 食管黏膜
- 第三节 胃黏膜
- 第四节 小肠黏膜
- 第五节 大肠黏膜

第二章 共聚焦激光显微内镜发展史

第三章 共聚焦激光显微内镜的基本知识

- 第一节 共聚焦激光显微内镜的构造
- 第二节 共聚焦激光显微内镜的作用原理
- 第三节 对比剂的选择
- 第四节 共聚焦激光显微内镜检查技术

第四章 食管疾病共聚焦激光显微内镜表现

- 第一节 正常食管黏膜
- 第二节 胃食管反流病
- 第三节 食管腺癌
- 第四节 食管鳞癌

第五章 胃疾病共聚焦激光显微内镜表现

- 第一节 正常胃黏膜
- 第二节 慢性胃炎
- 第三节 胃溃疡
- 第四节 胃息肉
- 第五节 胃癌

第六章 十二指肠疾病共聚焦激光显微内镜表现

- 第一节 正常十二指肠球部黏膜
- 第二节 十二指肠球部溃疡
- 第三节 十二指肠球部息肉

第七章 大肠疾病共聚焦激光显微内镜表现

- 第一节 正常大肠黏膜
- 第二节 溃疡性结肠炎
- 第三节 结肠息肉
- 第四节 结直肠癌

第八章 共聚焦激光显微内镜的发展方向

• • • • • [\(收起\)](#)

[共聚焦激光显微内镜图谱](#) [下载链接1](#)

标签

评论

[共聚焦激光显微内镜图谱](#) [下载链接1](#)

书评

[共聚焦激光显微内镜图谱](#) [下载链接1](#)