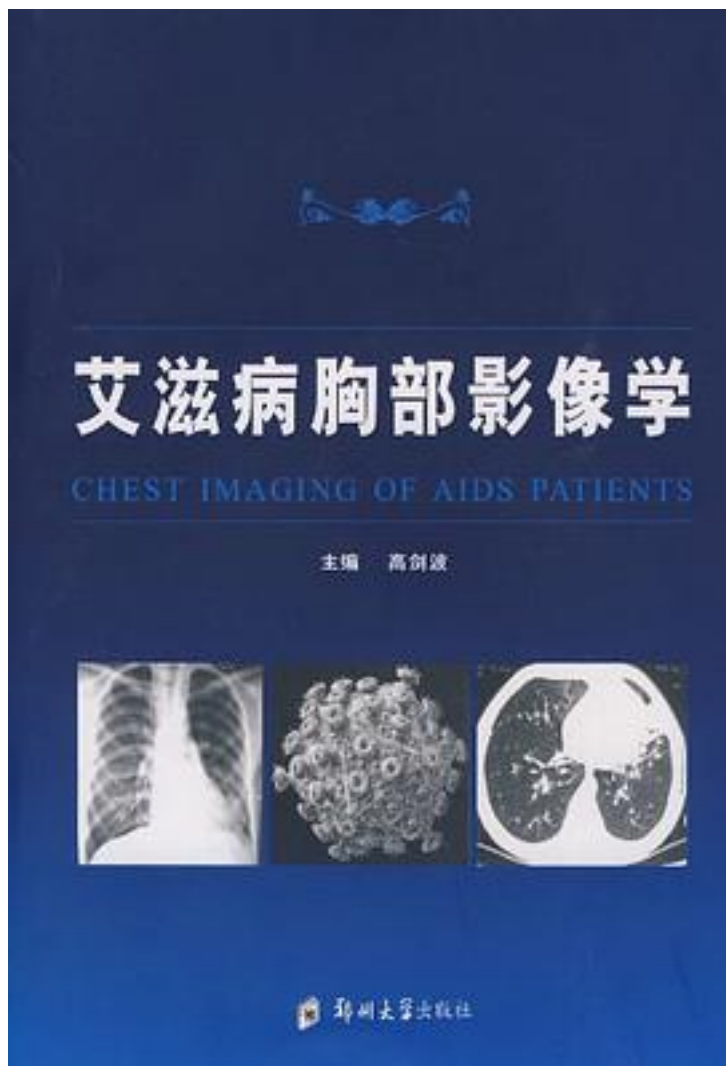


# 艾滋病胸部影像学



[艾滋病胸部影像学\\_下载链接1](#)

著者:高剑波

出版者:

出版时间:2009-9

装帧:

isbn:9787564500153

《艾滋病胸部影像学》着重于探讨艾滋病胸部机会性感染疾病的临床、病理、影像学表现特征及规律等。从实例的角度综合评价艾滋病胸部机会性感染性疾病的影像学特征，在影像学平台上探讨其表现规律，反过来诊断艾滋病，达到正确认识和诊断艾滋病，及早发现艾滋病。其具有重要的临床实用价值。

艾滋病（AIDS）是人感染人类免疫缺陷病毒（HIV）后引起的最严重的免疫抑制性临床综合征。人类关于艾滋病的确切记载始于1981年，至今已有二十多年的历程，全世界感染HIV者超过4000万人，艾滋病流行已由吸毒者、暗娼等高危人群向一般人群扩散。肺部为艾滋病最常见受累器官，肺部的机会性感染成为艾滋病死亡的主要原因。

艾滋病合并呼吸系统疾患很多，诸如细菌性肺炎、卡氏肺孢子虫（囊虫）肺炎、肺结核、真菌性肺炎、病毒性肺炎，以及支气管扩张、肺

不张、肺气肿、胸膜炎等。由于艾滋病影像表现的复杂性，虽然是不同的合并疾病，各有不同的病原与病理基础，且不同的病理基础可以有不同

同的影像学表现，但常常出现“同病异影”和“异病同影”现象。影像学诊断不能单独定性，因此，正确的诊断必须结合临床检查，如痰细菌学与细胞学的检查、纤维支气管镜活检、经皮肺穿刺等多种检查方法。

《艾滋病胸部影像学》全部病历均有详细的临床资料，共收集400余幅图片，着重于影像学征象与临床表现及病程的结合。重点突出影像学诊断，书中编配典型图片予以分析，达到图文并茂，深入浅出，以利于读者分析参考。

《艾滋病胸部影像学》的资料均是作者在从事艾滋病临床研究中多年的收集。《艾滋病胸部影像学》对于在临床医学、基础医学和预防医学，以及管理领域的工作者均有重要的参考价值。

作者介绍:

目录:

[艾滋病胸部影像学 下载链接1](#)

标签

评论

-----

[艾滋病胸部影像学 下载链接1](#)

书评

-----  
[艾滋病胸部影像学 下载链接1](#)