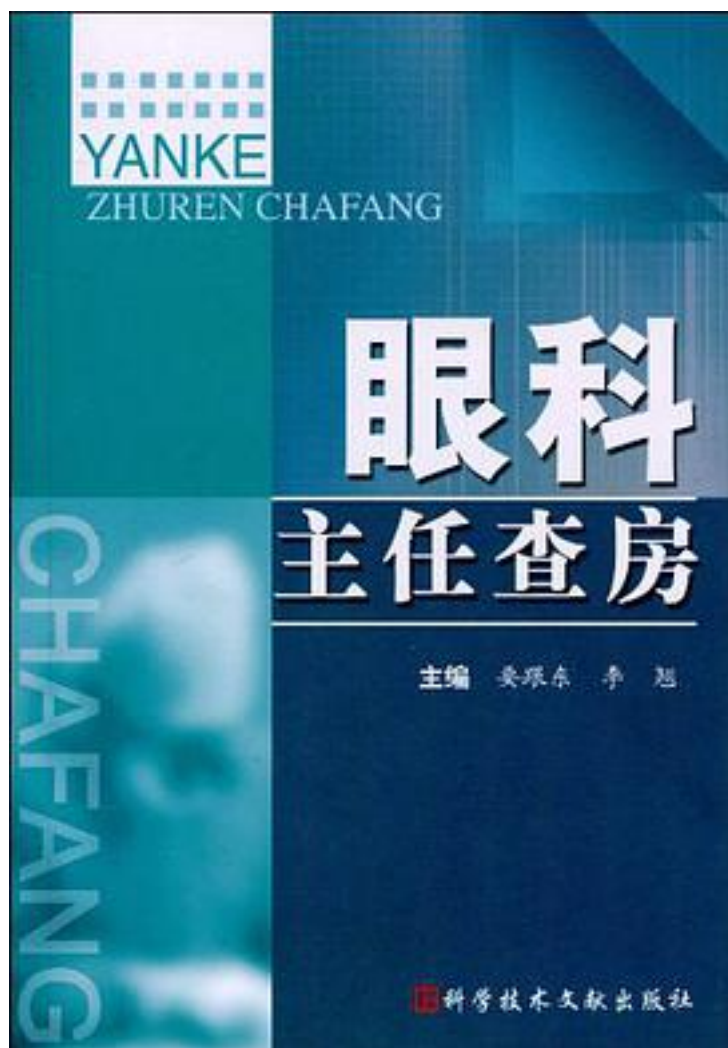


# 眼科主任查房



[眼科主任查房\\_下载链接1](#)

著者:要跟东//李翹

出版者:科技文献

出版时间:2010-3

装帧:

isbn:9787502365509

《眼科主任查房》是以科主任查房的形式来指导眼科临床工作的专著。围绕具体病例进行分析，可读性很强。从病历摘要、主治医师查房、第一次主任查房、第二次主任查房四个层面全面概括地叙述了病历摘要，详细重点地介绍了主治医师查房过程，荟萃了主任查房阐述的新方法、新技术及诊治新方案，力求使每个病例能开拓临床医师新思路，提高诊治技术，满足患者需要。

作者介绍:

目录: 第一章 青光眼 病例1 急性闭角型青光眼 病例2 慢性闭角型青光眼 病例3 原发性开角型青光眼 病例4 婴幼儿型青光眼 病例5 青少年型青光眼 病例6 青光眼睫状体炎综合征 病例7 难治性青光眼 病例8 恶性青光眼第二章 葡萄膜炎 病例1 Vogt-小柳原田综合征 病例2 外伤性虹膜睫状体炎 病例3 急性视网膜坏死 病例4 外伤性睫状体脉络膜脱离 病例5 Behcet病 病例6 中间葡萄膜炎 病例7 霉菌性葡萄膜炎 病例8 眼内异物取出后继发交感性眼炎第三章 角膜病 病例1 边缘性角膜炎 病例2 蚕蚀性角膜溃疡 病例3 单疱病毒性角膜炎 病例4 棘阿米巴角膜炎 病例5 神经营养性角膜溃疡 病例6 丝状角膜炎 病例7 真菌性角膜炎第四章 眼眶病 病例1 海绵状血管瘤(一) 病例2 海绵状血管瘤(二) 病例3 横纹肌肉瘤 病例4 静脉性血管瘤 病例5 脉络膜黑色素瘤 病例6 毛细血管瘤 病例7 皮样囊肿 病例8 神经鞘瘤 病例9 视网膜母细胞瘤 病例10 泪腺腺样囊性癌 病例11 眼眶寄生虫病第五章 眼底病 病例1 视网膜中央静脉阻塞 病例2 视网膜分支静脉阻塞 病例3 视网膜中央动脉阻塞 病例4 中心性浆液性脉络膜视网膜病变 病例5 中心性渗出性脉络膜视网膜病变 病例6 年龄相关性黄斑变性 病例7 黄斑部视网膜前膜 病例8 糖尿病性视网膜病变(一) 病例9 糖尿病性视网膜病变(二) 病例10 糖尿病性视网膜病变(三) 病例11 糖尿病性视网膜病变(四) 病例12 糖尿病性视网膜病变(五) 病例13 糖尿病性黄斑水肿 病例14 妊娠高症性视网膜病变(一) 病例15 妊娠高症性视网膜病变(二) 病例16 妊娠高症性视网膜病变(三) 病例17 肾性视网膜病变 病例18 巨细胞病毒性视网膜炎 病例19 大动脉炎的眼部改变 病例20 视网膜结核 病例21 眼部缺血综合征 病例22 黄斑裂孔性视网膜脱离 病例23 裂孔源性视网膜脱离(一) 病例24 裂孔源性视网膜脱离(二) 病例25 糖尿病性视网膜病变Ⅵ期(牵拉性视网膜脱离) 病例26 视网膜劈裂 病例27 牵拉性视网膜脱离 病例28 裂孔源性视网膜脱离 病例29 牵拉性视网膜脱离／Coats病 病例30 Harada病 病例31 家族性渗出性视网膜病变第六章 眼外伤 病例1 角膜损伤 病例2 眼眶外伤 病例3 化学伤 病例4 前房积血 病例5 热烧伤 病例6 泪小管断裂 病例7 外伤性虹膜炎 病例8 晶状体脱位 病例9 视网膜震荡 病例10 球内异物 病例11 视神经挫伤 病例12 角膜穿通伤第七章 眼肌病 病例1 连续性内斜视 病例2 非屈光性调节性内斜视 病例3 部分调节性内斜视 病例4 急性共同性内斜视 病例5 先天性内斜视 病例6 知觉性内斜视 病例7 周期性内斜视 病例8 分离性垂直偏斜 病例9 间歇性外斜视 病例10 恒定性外斜视 病例11 A-V综合征 病例12 动眼神经麻痹 病例13 外展神经麻痹 病例14 先天性固定性斜视 病例15 外伤性眼肌断裂 病例16 Duane眼球后退综合征 病例17 眼外肌广泛纤维化综合征 病例18 先天特发性眼球震颤 病例19 甲状腺相关眼病

• • • • • [\(收起\)](#)

[眼科主任查房\\_下载链接1](#)

标签

评论

-----  
[眼科主任查房 下载链接1](#)

书评

-----  
[眼科主任查房 下载链接1](#)