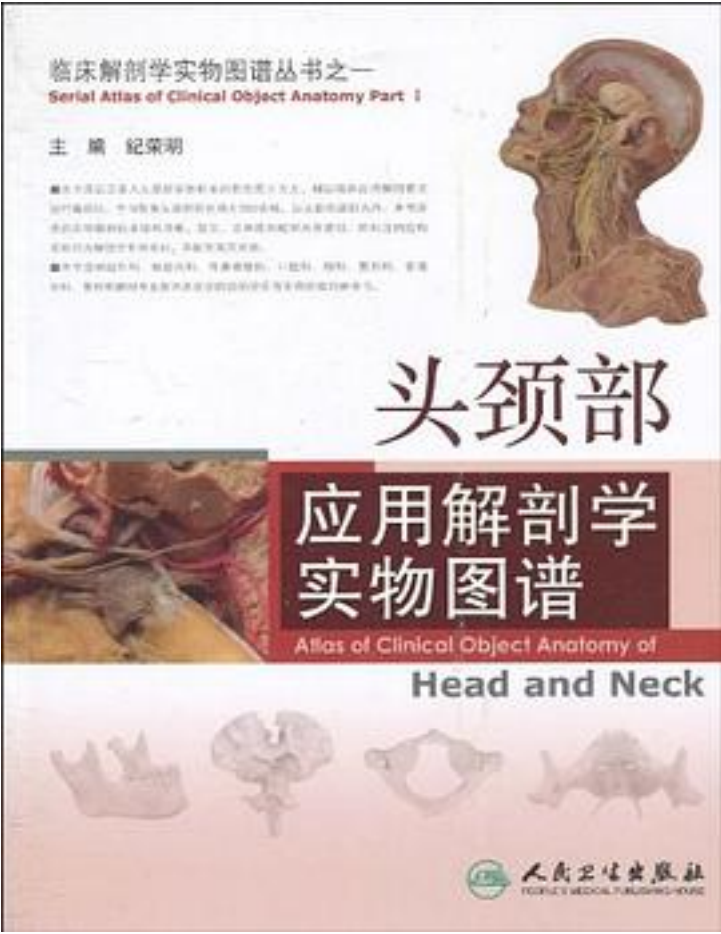


头颈部应用解剖学实物图谱



[头颈部应用解剖学实物图谱_下载链接1_](#)

著者:纪荣明 编

出版者:人民卫生

出版时间:2010-5

装帧:

isbn:9787117125680

《头颈部应用解剖学实物图谱》是以正常人头颈部实物标本的彩色图片为主。辅以临床应用解剖要点进行编排的。全书收集头颈部彩色照片380余幅，以头部和颈部为序，《头颈部应用解剖学实物图谱》所选的实物解剖标本结构清晰，层次、立体感和毗邻关系

密切，所标注的结构名称均为解剖学专用名词，并配有英文对照。

《头颈部应用解剖学实物图谱》是神经外科、神经内科、耳鼻咽喉科、口腔科、眼科、整形科、普通外科、骨科和解剖专业教师及医学院校的学生有实用价值的参考书。

作者介绍:

纪荣明，第二军医大学解剖教研室副教授。任《中国临床解剖学杂志》编委，中国解剖学会临床解剖学专业委员会委员，中国护理临床专业委员会委员，大体解剖学专业委员会委员。

从事人体解剖学教学36年，临床应用解剖学研究30年。长期结合临床应用形态学研究，为临床实践的发展所需的应用解剖提供了大量的基础资料。“臂丛神经损伤诊断与治疗的新方法”曾获国家发明四等奖一项；“心脏二尖瓣装置的应用基础研究”、“严重手外伤修复重建的实验与应用研究”等六项荣获军队科技进步二等奖；“415例原发性三叉神经痛手术治疗的经验”等两项荣获军队医疗成果二等奖；还获得上海市医疗成果一等奖一项、三等奖两项。参与承担国家自然科学基金一项，军队“八五”指令性攻关项目两项，上海市科技攻关项目一项。享受国务院特殊政府津贴。

目录: 第一章 头部 第一节 颅部常用的骨性标志及临床应用要点 第二节 颅顶区的软组织层次 第三节 颅底结构 图1-1 额骨前面观 图1-2 筛骨 图1-3 蝶骨前面观 图1-4 蝶骨上面观 图1-5 颞骨外侧面观 图1-6 颞骨内侧面观 图1-7 下颌骨外侧面观 图1-8 下颌骨内侧面观 图1-9 舌骨 图1-10 上颌骨外侧面观 图1-11 上颌骨内侧面观 图1-12 腭骨 图1-13 颅底内面观 图1-14 颅底外面观 图1-15 颅侧面观 图1-16 颅前面观 图1-17 颅后面观 图1-18 颅矢状切面(鼻腔外侧壁结构) 图1-19 鼻旁窦及开口 图1-20 颅冠状切面 图1-21 新生儿颅 图1-22 板障静脉 图1-23 分离颅骨前面观 图1-24 分离颅骨侧面观 图1-25 分离颅骨后面观 图1-26 颞下颌关节 图1-27 颞下颌关节矢状切 图1-28 面肌前面观 图1-29 面颊部皮瓣血管(一) 图1-30 面颊部皮瓣血管(二) 图1-31 面颊部转移皮瓣 图1-32 面颊部皮瓣受区 图1-33 面颊部皮瓣的临床应用(术后) 带血管蒂面颊部皮瓣移位修复鼻尖部缺损的应用解剖学要点 图1-34 头皮血管神经前面观 图1-35 眶上皮瓣 眶上皮瓣的应用解剖学要点 图1-36 头皮血管神经侧面观 图1-37 颞区皮瓣 图1-38 额颞部皮瓣 颞区皮瓣的应用解剖学要点 图1-39 头皮血管神经后面观 枕大神经阻滞术的应用解剖学要点 图1-40 颞枕皮瓣 ……第二章 颈部 中文索引 英文索引 (收起)

[头颈部应用解剖学实物图谱_下载链接1_](#)

标签

解剖學

我想读此书

很好的一书

基础医学

评论

[头颈部应用解剖学实物图谱_下载链接1](#)

书评

[头颈部应用解剖学实物图谱_下载链接1](#)