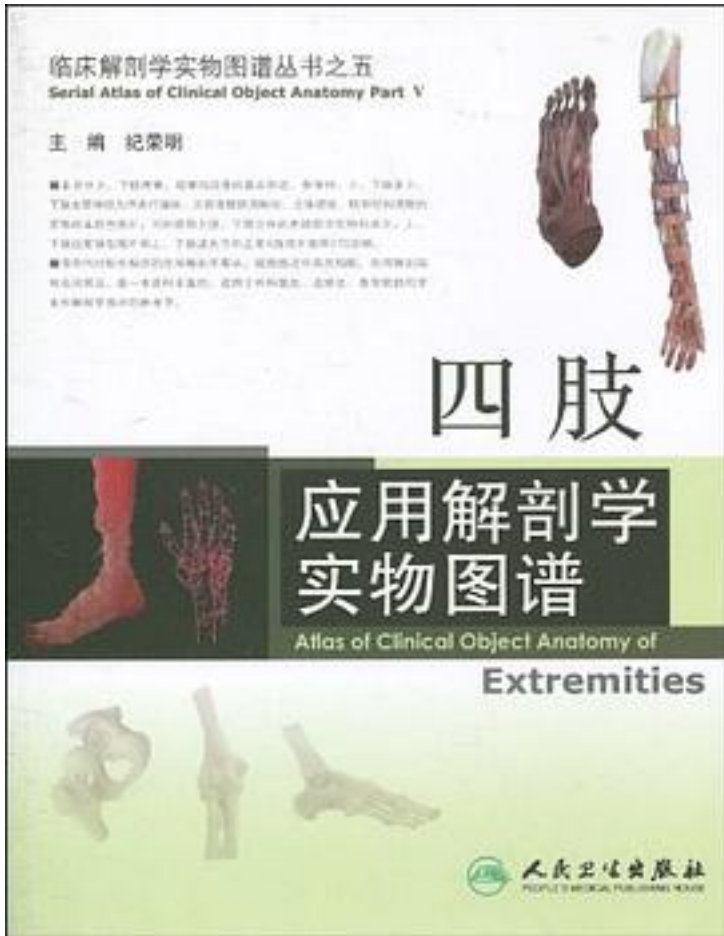


四肢应用解剖学实物图谱



[四肢应用解剖学实物图谱_下载链接1](#)

著者:纪荣明 编

出版者:人民卫生

出版时间:2010-5

装帧:

isbn:9787117125710

《四肢应用解剖学实物图谱》分上、下肢两章，每章均按骨的基本形态、骨连结、上、下肢及上、下肢血管神经为序进行编排，为读者提供清晰地、立体感强、毗邻结构清楚的实物标本彩色图片，同时提供上肢、下肢立体的连续层次实物标本片，上、下肢血管

铸型图片和上、下肢诸关节的正常X线照片图等270余幅。

书中同时配有相应的应用解剖学要点，插图图注中英文相配，所用解剖结构名词规范。是一本资料丰富的、适用于外科医生、进修生、医学院校的学生和解剖学教师的参考书。

作者介绍:

纪荣明，第二军医大学解剖教研室副教授。任《中国临床解剖学杂志》编委，中国解剖学会临床解剖学专业委员会委员，中国护理临床专业委员会委员，大体解剖学专业委员会委员。

从事人体解剖学教学36年，临床应用解剖学研究30年。长期结合临床应用形态学研究，为临床实践的发展所需的应用解剖提供了大量的基础资料。“臂丛神经损伤诊断与治疗的新方法”曾获国家发明四等奖一项；“心脏二尖瓣装置的应用基础研究”、“严重手外伤修复重建的实验与应用研究”等六项荣获军队科技进步二等奖；“415例原发性三叉神经痛手术治疗的经验”等两项荣获军队医疗成果二等奖；还获得上海市医疗成果一等奖一项、三等奖两项。参与承担国家自然科学基金一项，军队“八五”指令性攻关项目两项，上海市科技攻关项目一项。享受国务院特殊政府津贴。

目录: 第一章 上肢 图1-1 全身骨骼前面观 图1-2 全身骨骼后面观 图1-3 全身骨骼侧面观 图1-4 锁骨 图1-5 肩胛骨 图1-6 肱骨 图1-7 尺、桡骨 图1-8 手骨 图1-9 上肢肌前面浅层 图1-10 上肢肌前面深层 图1-11 上肢肌后面浅层 图1-12 上肢肌后面深层 图1-13 三角肌(外侧观) 图1-14 三角肌(皮)瓣 图1-15 三角肌皮瓣 三角肌皮瓣的应用解剖学要点 图1-16 肩带肌后面观 图1-17 骨间掌侧肌 图1-18 骨间背侧肌 图1-19 胸锁关节 图1-20 胸锁关节、肩锁关节 图1-21 肩关节 图1-22 肩关节正位X线片 图1-23 肩关节囊前壁剖开 图1-24 喙肩弓上面观 图1-25 肱二头肌长头腱与肩关节(前面观) 图1-26 肩胛下肌 图1-27 冈上肌(上面观) 图1-28 冈下肌、小圆肌 图1-29 肩胛皮瓣 肩胛皮瓣的应用解剖学要点 图1-30 三边孔、四边孔(后面观) 图1-31 腋窝前壁、下壁 图1-32 腋鞘(一) 图1-33 腋鞘(二) 图1-34 腋窝(前壁打开) 腋窝应用解剖学要点 图1-35 锁骨下肌和锁骨下静脉(锁骨中段已切除) 图1-36 锁骨下静脉与肺尖 图1-37 肩关节肌腱袖 图1-38 前锯肌、肩胛下肌 图1-39 肌皮神经与喙肱肌 图1-40 正中神经与臂丛 图1-41 肱二头肌 图1-42 喙肱肌和肱肌 图1-43 肱二头肌内、外侧沟 ……第二章 下肢 中文索引 英文索引
· · · · · (收起)

[四肢应用解剖学实物图谱_下载链接1](#)

标签

解剖學

基础医学

评论

[四肢应用解剖学实物图谱 下载链接1](#)

书评

[四肢应用解剖学实物图谱 下载链接1](#)