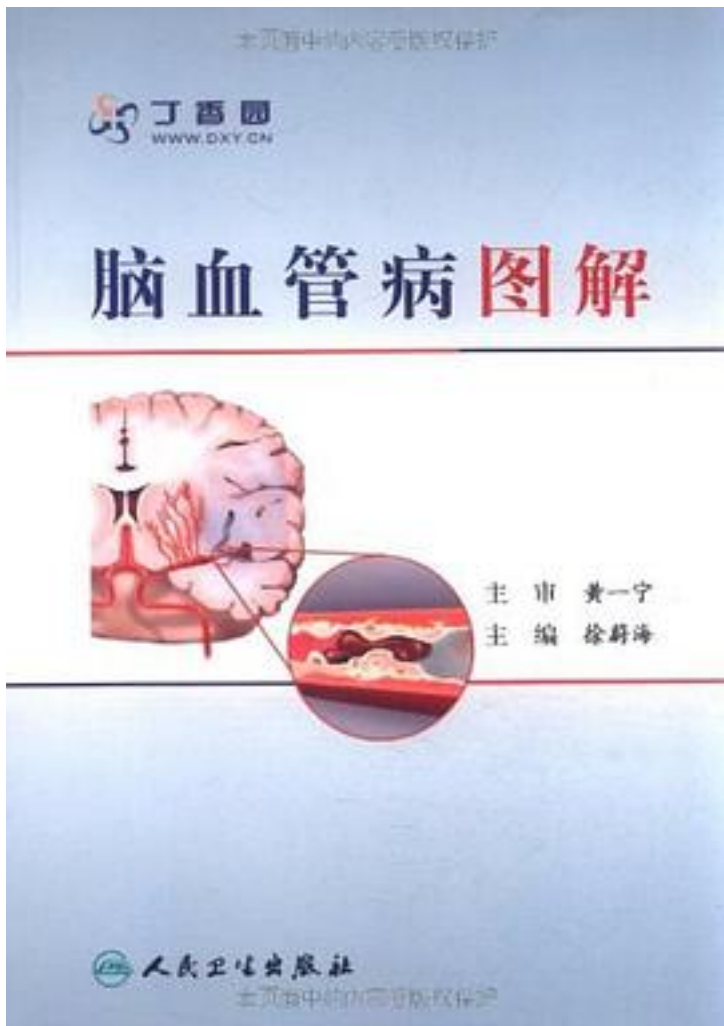


脑血管病图解



[脑血管病图解_下载链接1](#)

著者:徐蔚海

出版者:人民卫生

出版时间:2011-2

装帧:

isbn:9787117140041

《脑血管病图解》是专为脑血管病的躬身实践者写的，分为筑基篇和实践篇两部分，在

难度上形成一定的梯阶。为了让繁忙的医生们在短的时间内获得较大的信息量,《脑血管病图解》的各个章节和病例的文字都力争简明而内涵丰富,强调图和文字并用,冠名为“图解”。从某种意义上讲,《脑血管病图解》实践篇的病例是由神经科医生写的神经影像图谱。与以往图谱不同的是:临床资料更翔实,对影像的描述和理解也更加的临床化。我们认为,对于临床一线决策者,这样的形式会更加的实用。它尤其适用于已经具备了一定的脑血管病基础知识和临床经验的医生群体。

作者介绍:

目录: 第一篇 筑基篇 第一章 卒中综合征 一、卒中综合征 二、大血管源性梗死 三、心源性梗死 四、腔隙性梗死 五、少见病因和不确定病因的脑梗死 六、脑梗死诊疗的决策过程 七、脑血管病的鉴别诊断 八、脑血管解剖和卒中综合征 九、卒中的自然史观 第二章 卒中影像基础 一、MRI和CT 二、卒中超声基础 第三章 卒中介入基础 一、造影 二、缺血性脑血管病的诊断 三、缺血性脑血管病的治疗 四、出血性脑血管病的诊治 第二篇 实践篇 病例1 内分水岭梗死 病例2 混合型皮质分水岭梗死 病例3 低度狭窄的分水岭梗死 病例4 Limb-Shaking 病例5 类圆形皮质梗死 病例6 卒中短期复发 病例7 大脑前动脉梗死 病例8 症状性大脑中动脉斑块 病例9 单手无力 病例10 基底动脉症状性斑块 病例11 延髓半切综合征 病例12 延髓“心型”梗死 病例13 孤立的双侧桥臂梗死 病例14 大脑后动脉分布区梗死伴偏瘫 病例15 双侧脑桥前外侧及背外侧卒中 病例16 基底动脉高密度征 病例17 重型基底动脉闭塞 病例18 大脑中动脉高密度征 病例19 后循环动脉严重狭窄 病例20 颈总动脉闭塞 病例21 不一致的血管评估结果 病例22 无症状大脑中动脉狭窄 病例23 支架术后血栓形成 病例24 脑梗死后出血 病例25 近心端栓子的信号 病例26 双侧丘脑梗死 病例27 心房黏液瘤1 病例28 心房黏液瘤2 病例29 脑桥小灶出血 病例30 基底动脉夹层动脉瘤 病例31 双侧大脑前动脉梭形动脉瘤 病例32 蛛网膜下腔出血后脑死亡 病例33 溃疡性结肠炎合并脑深静脉血栓 病例34 颅内静脉窦血栓形成 病例35 超声诊断脑动静脉畸形 病例36 Moyamoya病伴偏侧舞蹈症 病例37 出血合并梗死 病例38 甲亢-舞蹈-梗死 病例39 颈总动脉夹层 病例40 夹层和基底动脉尖综合征 病例41 Call-Fleming 1 病例42 Call-Fleming 2 病例43 化疗和TIA 病例44 放疗和动脉闭塞 病例45 PFO 1 病例46 PFO 2 病例47 青年卒中与大动脉炎 病例48 动脉炎合并椎一基底动脉延长扩张症 病例49 超声诊断颞动脉炎 病例50 法洛四联症继发红细胞增多症 病例51 椎动脉发育不良 病例52 原始三叉动脉 病例53 双干大脑中动脉 病例54 发育性静脉异常 病例55 皮质层状坏死 病例56 先兆偏头痛发作时的TCD 病例57 偏头痛2 病例58 无名动脉盗血 病例59 可逆性后部脑病综合征 病例60 急性华勒变性 病例61 橄榄核变性 病例62 纤维肌营养不良 病例63 内囊预警综合征 病例64 桥脑预警综合征 病例65 急性假延髓性麻痹 病例66 Wallenberg综合征和呼吸功能障碍 病例67 带状疱疹后血管病 病例68 基于循证的非循证处理缩写词汇表

• • • • • [\(收起\)](#)

[脑血管病图解 下载链接1](#)

标签

神经内科

医学

简明

神经

京东

Neurology

评论

好赞！主任大赞！咩哈哈

王婆卖瓜

掌阅

[脑血管病图解_下载链接1](#)

书评

[脑血管病图解_下载链接1](#)