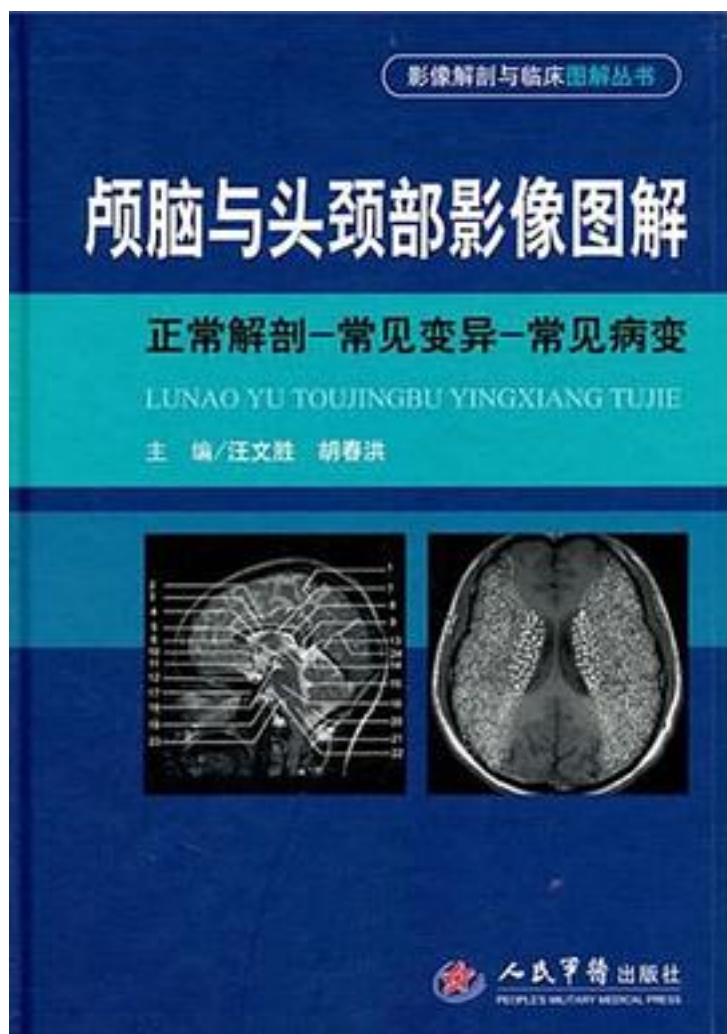


# 颅脑与头颈部影像图解



[颅脑与头颈部影像图解\\_下载链接1](#)

著者:汪文胜//胡春洪

出版者:人民军医

出版时间:2011-5

装帧:

isbn:9787509147320

《颅脑与头颈部影像图解》以颅脑、五官、颈部的正常影像解剖(包括X线、CT及MRI)为

重点，以图文并茂的形式对颅脑、五官、颈部的X线、CT及MRI解剖进行了详细阐述，对各解剖部位常见变异的影像学表现、常见典型疾病进行了图解和介绍。《颅脑与头颈部影像图解(正常解剖常见变异常见病变)》有别于国内同类书的特点之一是对图中重要结构用虚线勾画出其轮廓，二是密切联系临床实践，较为详细地列出了各部位正常解剖测量的方法、正常值以及临床意义，并对常见的变异进行了展示和讲解，方便读者工作中参考使用。另外，《颅脑与头颈部影像图解》中还有图谱式的“病变展示”，旨在“现学现用”，让读者学会从“看正常”过渡到“看病变”。《颅脑与头颈部影像图解》适合影像科医师、医学生、神经内外科医师、五官科医师及相关专业人员参考学习。

作者介绍:

汪文胜

广东三九脑科医院影像诊断中心主任，副主任医师。1995年开始涉足磁共振领域，现主要从事神经影像学诊断工作，在脑肿瘤、脑寄生虫感染等疾病的影像诊断及研究工作上积累了较丰富的经验。先后发表专业论文近20篇，其中在国外SCI期刊《American Journal of Neuroradiology》以及国内核心期刊《中华放射学杂志》《临床放射学杂志》《实用放射学杂志》等发表相关学术论文9篇。主编学术专著《MRI诊断袖珍手册》，参与编写学术专著《中枢神经系统疑难病例影像诊断》。

胡春洪，男，1965年5月出生，江苏高邮人，医学博士。现为苏州大学附属第一医院放射科主任医师、教授、博士生导师。中华放射学会全国青年委员，江苏省医学会放射学会副主任委员，江苏省放射学会医学磁共振学组副组长，全国高等医学影像教育研究会理事，《中华放射学杂志》及《中国CT和MRI杂志》编委。从事医学影像诊断临床、教学和科研工作24年，主要研究方向为中枢神经系统影像、放射损伤的分子及功能影像。在国内外专业学术期刊发表论文60余篇，其中SCI收录论文5篇。主编专业参考书(教材)3部。获省部级、厅市级科技成果奖13项。指导研究生23名。2003年入选江苏省“135工程”医学重点人才。

目录: 第1章 颅脑 第一节 X线解剖 一、颅盖骨X线解剖 (一)正常表现 (二)正常变异及易混淆结构 (三)重要数据测量及意义 (四)病变展示 二、颅底骨X线解剖 (一)正常表现 (二)重要数据测量及意义 (三)病变展示 三、脑血管造影解剖 (一)颈内动脉及分支 (二)脑静脉系统 (三)椎—基底动脉系 (四)颈外动脉系 第二节 CT解剖 一、横断面 (一)颅底层面 (二)蝶窦上部层面 (三)蝶鞍层面 (四)鞍上池层面 (五)中脑导水管层面 (六)松果体层面 (七)基底节层面 (八)尾状核体部层面 (九)放射冠层面 (十)半卵圆中心层面 (十一)中央旁小叶下部层面 (十二)中央旁小叶上部层面 二、冠状面 (一)视交叉层面 (二)垂体层面 (三)丘脑下部层面 三、颅脑CT血管成像 四、重要数据测量及意义 五、病变展示 第三节 MRI解剖 一、横断面 (一)颅底层面 (二)蝶窦上部层面 (三)蝶鞍层面 (四)鞍上池层面 (五)大脑脚层面 (六)松果体层面 (七)基底节层面 (八)尾状核体层面 (九)放射冠层面 (十)半卵圆中心层面 (十一)中央旁小叶下部层面 (十二)中央旁小叶上部层面 二、矢状面 (一)正中矢状面 (二)丘脑内侧层面 (三)苍白球层面 (四)海马层面 (五)侧脑室下角层面 (六)岛叶层面 (七)经颞下颌关节层面 三、冠状面 (一)经筛骨鸡冠层面 (二)经上颌窦中部层面 (三)经胼胝体膝部层面 (四)视交叉层面 (五)垂体层面 (六)丘脑下部层面 (七)大脑脚层面 (八)胼胝体压部层面 (九)第四脑室层面 (十)小脑上蚓部层面 四、MRI血管成像 (一)磁共振血管成像 (二)磁共振静脉成像 五、脑动脉主要供血区分布 六、重要数据测量及意义 七、常见变异及易混淆结构 (一)大枕大池 (二)血管周围间隙扩大 (三)第五脑室 (四)第六脑室 (五)两侧侧脑室发育不对称 (六)脑血管正常变异 八、病变展示 第2章 五官 第一节 眼眶 一、X线解剖 (一)正常表现 (二)病变展示 二、CT解剖 (一)横断面 (二)冠状面 (三)重要数据测量及意义 (四)病变展示 三、MRI解剖 (一)横断面 (二)矢状面 (三)冠状面 (四)病变展示 第二节 耳部 一、X线解剖 (一)正常表现 (二)正常变异及易混淆结构 (三)病变展示 二、CT解剖 (一)正常表现

(二)三维重组 (三)病变展示 三、MRI解剖 (一)正常表现 (二)病变展示 第三节 鼻及鼻旁窦  
一、X线解剖 (一)正常表现 (二)病变展示 二、CT解剖 (一)正常表现 (二)病变展示  
三、MRI解剖 (一)正常表现 (二)病变展示 第四节 颞下颌关节与口部 一、X线解剖  
(一)正常表现 (二)病变展示 二、CT解剖 (一)正常表现 (二)病变展示 三、MRI解剖  
(一)正常表现 (二)病变展示 第3章 颈部 第一节 X线解剖 一、颈部X线解剖 (一)正常表现  
(二)重要数据测量及意义 (三)病变展示 二、颈部血管造影 (一)正常表现  
(二)正常变异及易混淆结构 (三)病变展示 第二节 CT解剖 一、横断面 (一)鼻咽层面  
(二)软腭层面 (三)口咽层面 (四)会厌层面 (五)经舌骨层面 (六)梨状隐窝层面  
(七)前庭襞层面 (八)声襞层面 (九)环状软骨层面 (十)甲状腺层面 (十一)锁骨上大窝层面  
二、矢状位 (一)正中矢状位 (二)旁正中矢状位 (三)经颈动脉分叉处矢状位  
(四)经腮腺矢状位 三、冠状位 (一)经喉前庭层面 (二)经腮腺层面 (三)经颈髓层面  
(四)经颈椎棘突后部层面 四、CT血管成像 五、病变展示 第三节 MRI解剖 一、横断面  
(一)鼻咽层面 (二)经软腭层面 (三)经口咽腔层面 (四)经会厌层面 (五)经舌骨层面  
(六)经梨状隐窝层面 (七)经前庭襞层面 (八)经声襞层面 (九)经环状软骨层面  
(十)经甲状腺层面 (十一)经锁骨上大窝层面 二、冠状面 (一)经喉室层面  
(二)经咽隐窝层面 (三)经颈椎椎体中部层面 (四)经颈脊髓层面 (五)经脊椎棘突层面  
三、矢状面 (一)颈部正中矢状层面 (二)经甲状腺层面 (三)经颈内动脉上段层面  
(四)经颈内静脉上段层面 (五)经中耳乳突层面 四、病变展示 参考文献  
• • • • • (收起)

[颅脑与头颈部影像图解 下载链接1](#)

## 标签

颅脑与头颈部影像图解

影像

2018阅读书籍

解剖

医学

2017阅读书籍

## 评论

只读了颅脑部分，不错

-----  
长期02/2018长期03

-----  
看了脑子和眼睛，浏览了脖子，以后还有很多的东西要学，这本还不错吧，第一次决定好好正式学习影像看的书

-----  
[颅脑与头颈部影像图解\\_下载链接1](#)

书评

-----  
[颅脑与头颈部影像图解\\_下载链接1](#)