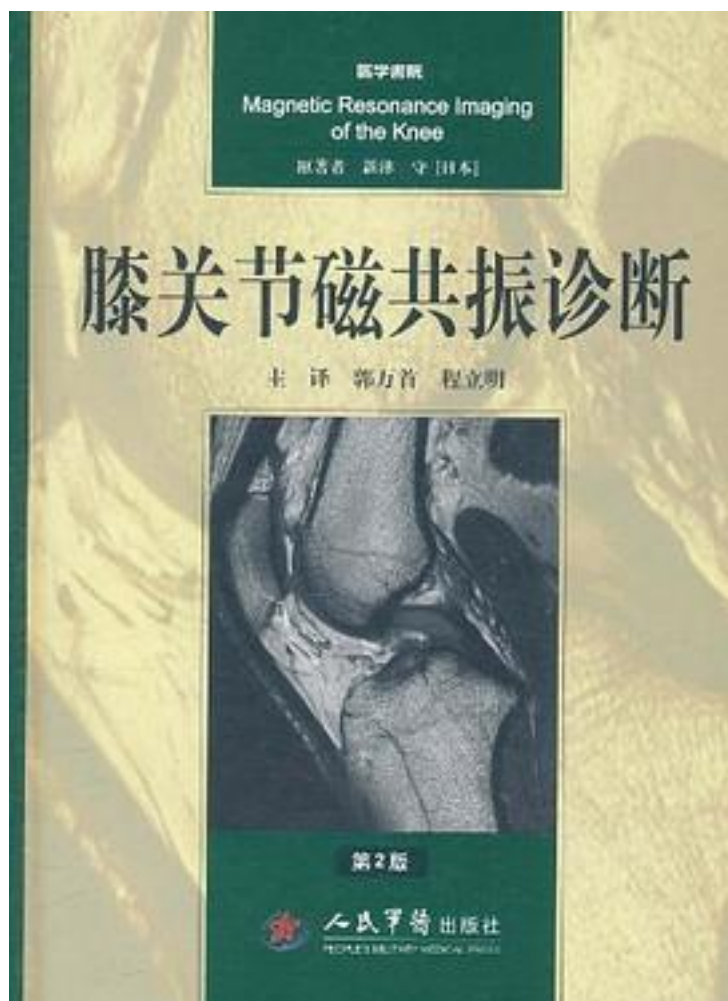


膝关节磁共振诊断



[膝关节磁共振诊断_下载链接1](#)

著者:新津守

出版者:

出版时间:2011-9

装帧:

isbn:9787509150962

《膝关节磁共振诊断(第2版)》共分12章。详细阐述了膝关节解剖，磁共振成像方法，前交叉韧带，后交叉韧带，内侧副韧带，包括外侧副韧带的外侧支持组织，半月板，骨

折与脱位、肌肉损伤，年轻人的膝关节，变性坏死，滑膜病变与滑膜皱襞功能障碍和膝关节内外积液。用临床实践中获得的大量影像学图片配以简要的文字说明，详细阐述了膝关节各种组织结构正常、损伤及病变的磁共振影像学表现。书中大量的影像学图片源自作者长期临床工作的病例积累，且得益于3.0T设备、多线磁共振成像等在提高图像质量方面的技术进展。《膝关节磁共振诊断(第2版)》是骨科、放射科年轻医师及研究生的必备读物，也可作为骨科、放射科高年资医师案头备查的参考资料。

作者介绍:

目录:

[膝关节磁共振诊断_下载链接1](#)

标签

运动损伤与康复

半月板损伤

Radiology

评论

2015年从北医借阅；

[膝关节磁共振诊断_下载链接1](#)

书评

[膝关节磁共振诊断_下载链接1](#)